

# Gigantinis odos ragas: klinikinis atvejis ir literatūros apžvalga

Kristupas Suslavičius

Medicinos fakultetas, Medicinos akademija, Lietuvos sveikatos mokslų universitetas, Kaunas, Lietuva  
Faculty of Medicine, Medical Academy, Lithuanian University of Health Sciences, Kaunas, Lithuania  
El. paštas [kristupas.suslavicius@gmail.com](mailto:kristupas.suslavicius@gmail.com)

Žygimantas Mačys

Reumatologijos, ortopedijos-traumatologijos ir rekonstrukcinės chirurgijos klinika, Klinikinės medicinos institutas, Medicinos fakultetas, Vilniaus universitetas, Vilnius, Lietuva  
Clinic of Rheumatology, Orthopaedics Traumatology and Reconstructive Surgery, Institute of Clinical Medicine, Faculty of Medicine, Vilnius University, Vilnius, Lithuania  
Plastinės ir rekonstrukcinės chirurgijos skyrius, Respublikinė Vilniaus universitetinė ligoninė, Vilnius, Lietuva  
Department of Plastic and Reconstructive Surgery, Republic Vilnius University Hospital, Vilnius, Lithuania  
El. paštas [macys.zygimantas@gmail.com](mailto:macys.zygimantas@gmail.com)

Gediminas Rauba

Plastinės ir rekonstrukcinės chirurgijos skyrius, Respublikinė Vilniaus universitetinė ligoninė, Vilnius, Lietuva  
Department of Plastic and Reconstructive Surgery, Republic Vilnius University Hospital, Vilnius, Lithuania  
El. paštas [gediminas.rauba@rvul.lt](mailto:gediminas.rauba@rvul.lt)

**Santrauka.** Keratoakantoma – gerybinis odos navikas. Pagrindinė jo atsiradimo priežastis – ultravioletinė A spinduliuotė. Keratoakantoma dažniausiai lokalizuojasi veido, kaklo ir plaštakų srityse. Šia liga pasaulyje serga 150 iš 100 000 žmonių. Dažnai serga vidutinio ir vyresnio amžiaus vyrai, turintys šviesią odą. Keratoakantoma gali komplikuotis odos ragu. Odos ragas mokslinėje literatūroje apibūdinamas kaip ribotas kūgio formos ryškus hiperkeratozinis pažeidimas. Pagrindinis šią komplikaciją provokuojantis veiksnys – ultravioletinė spinduliuotė. Odos ragui išsivystyti būdingi tie patys veiksniai, kurie lemia ir keratoakantomos atsiradimą. Minėtinas šviesios odos fenotipas, vyriškoji lytis, vyresnis amžius. Kita galima keratoakantomos komplikacija – plokščiųjų ląstelių karcinoma. Tai iš epidermio keratinocitų sudarytas piktybinis odos navikas. Plokščiųjų ląstelių karcinoma labai panaši į keratoakantomą, tačiau linkusi metastazuoti, jai būdingos neaiškios darinio ribos. Plokščiųjų ląstelių karcinomą provokuojantys veiksniai – ne tik aktyvi ultravioletinė spinduliuotė, bet ir keratoakantomos gydymas chemoterapija. Minėti susirgimai dažniausiai gydomi nepageidaujamos odos darinius šalinant chirurginiu būdu. Straipsnio tikslas – aptarti keratoakantomos etiopatogenezę, kliniką, diagnostiką, gydymą, esmines komplikacijas – odos ragą, plokščiųjų ląstelių karcinomą – ir apžvelgti su šiomis ligomis susijusį klinikinį atvejį. Mokslinės literatūros paieška atlikta medicininės tematikos duomenų bazėse: *PubMed, Wiley Online Library, McGraw Hill Medical* ir *UpToDate*.

**Reikšminiai žodžiai:** keratoakantoma, odos ragas, plokščiųjų ląstelių karcinoma, keratoakantomos gydymas, keratoakantomos diagnostika, odos rago gydymas, plokščiųjų ląstelių karcinomos gydymas.

## Gigantic Cutaneous Horn: a Clinical Case and a Literature Review

**Summary.** Keratoacanthoma is a benign skin tumour caused mainly by ultraviolet A radiation. It affects 150 out of every 100 000 people worldwide. The most common location is the face, neck, and hands. Keratoacanthoma usually affects middle-aged and older men with a fair skin phenotype. More importantly, this disease may be a complication of cutaneous cornification. Keratoacanthoma is described as a circumscribed conical prominent hyperkeratotic lesion in the literature, and the main factor provoking this complication is ultraviolet radiation. Fair skin phenotype, male sex, and older age may contribute to the development of cutaneous horn disease. Another possible

Received: 2021/12/03. Accepted: 2022/01/25.

Copyright © 2022 Kristupas Suslavičius, Žygimantas Mačys, Gediminas Rauba. Published by Vilnius University Press. This is an Open Access article distributed under the terms of the Creative Commons Attribution Licence, which permits unrestricted use, distribution, and reproduction in any medium, provided the original author and source are credited.

complication of keratoacanthoma is squamous cell carcinoma, which is defined as a malignant composed of epidermal keratinocytes skin tumour. Squamous cell carcinoma is very similar to keratoacanthoma, but is prone to metastasis and has unclear tumour borders. Ultraviolet radiation and the treatment of keratoacanthoma by using chemotherapy are some of the main provocative factors. All three of these diseases are treated surgically. The purpose of this article is to discuss the etiopathogenesis, clinic, diagnosis, treatment of keratoacanthoma, essential complications – skin horn, squamous cell carcinoma, and a clinical case related to these diseases.

**Key words:** keratoacanthoma, skin horn, squamous cell carcinoma, keratoacanthoma treatment, keratoacanthoma diagnosis, skin horn treatment, squamous cell carcinoma treatment.

## Įvadas

Keratoakantoma (KA) – gerai diferencijuotas gerybinis odos navikas, kuris susidaro dėl intensyvios ultravioletinės A spinduliuotės (UVA) [1]. Istoriskai keratoakantoma turėjo daug pavadinimų: *užkrečiamasis moliuskas*, *epitelioma*, o ypač dažnai buvo įvardijama kaip vienas iš plokščiųjų ląstelių karcinomos (PLK) tipų. *Keratoakantoma* ši darinį 1936 m. įvardijo W. Freudenthalis [2, 3].

KA dažniausiai lokalizuojasi mažiausiai nuo saulės apsaugotose veido, dilbio ir plaštakų dorsalinio paviršiaus srityse. Įprastai šia liga serga vidutinio ir vyresnio amžiaus vyrai, turintys šviesią odą [3]. Pasaulyje KA serga nuo 100 iki 150 iš 100 000 žmonių, tačiau galima manyti, kad šis skaičius didesnis, nes KA simptomai neretai painiojami su PLK simptomais [4, 5]. Tiek kliniškai, tiek struktūriškai KA panaši į PLK, tačiau nėra piktybinė (supiktybėja tik retais atvejais), jai būdingos aiškios ribos [1].

PLK – antra pagal dažnumą odos karcinoma, susiformuojanti iš epidermio keratinocitų [6]. Pastebėta, kad PLK supiktybėjimas dažniausiai siejamas su KA gydymu chemoterapija [7]. PLK dažniausiai lokalizuojasi galvos ir kaklo srityje (55 %), taip pat nustatoma plaštakų ir dilbių (18 %), kojų (13 %), pečių ir nugaros srityse (4 %) ir kt. Dažniausiai gydoma chirurginiu būdu.

Kiek retesnė KA komplikacija – odos ragas (OR). Ši komplikacija mokslinėje literatūroje apibūdinama kaip kūgio formos keratininis gumbas, panašus į gyvūno ragą [8]. OR būdingi tie patys predisponuojantys veiksniai, kaip ir KA atveju: UV spinduliuotė, odos fenotipas, amžius, lytis.

1996–2000 m. Brazilijoje, Uberlandijos miesto ligoninėje, analizuoti 222 OR atvejai. 92 pacientams (41,4 %) ant odos pamatinės dalies nustatyta gerybinių histopatologinių pakitimų (29 pacientams (31,5 %) OR diagnozuotas dėl piktybinės karpos, 24 (26,1 %) – dėl KA, 20 (21,7 %) – dėl seborėjinės keratozės ir tik 6 pacientams (6,5 %) – dėl gerybinės epitelio hiperplazijos). Net 114 sergančiųjų (51,4 %) diagnozuota priešvėžinių pakitimų ir tik 16 pacientų (7,2 %) nustatyti supiktybėję navikai [9].

Straipsnio tikslas – pateikti mokslinės literatūros apžvalgą apie keratoakantomos etiologiją, patofiziologiją, kliniką, diagnostiką, gydymą, aptarti šios ligos komplikacijas ir pristatyti keratoakantomos, esant odos ragui ir plokščiųjų ląstelių karcinomai, klinikinį atvejį.

## Literatūros apžvalga

KA – greitai augantis gerybinis odos navikas, dažniausiai pasireiškiantis dėl tiesioginio odos kontakto su UV spinduliais, išsivystantis iš plaukų ląstelių folikulų. Navikas auga greitai ir per 10–12 sav. pasiekia didžiausias augimo ribas bei suformuoja kraterio formos opą [10]. Pirmą kartą istorijoje ši liga aprašyta 1889 m. Jonathano Hutchinsono kaip „veido opa, turinti kraterio formą“. 1936 m., ištyręs 29 atvejus, Walteris Freudenthalis šį darinį įvardijo *keratoakantoma*. Ligos pavadinimą lėmė histologinių tyrimų metu rasti pokyčiai – akantozė [11, 12].

## Epidemiologija

Kaip jau minėta, KA visame pasaulyje serga 100–150 iš 100 000 žmonių. Liga dažniausiai lokalizuojasi veido, kaklo ir plaštakų srityse. KA dažnai serga vidutinio ar vyresnio amžiaus asmenys, turintys šviesią odą (I arba

II odos tipas pagal Fitzpatricko skalę) [13, 14]. Vyrų serga tris kartus dažniau negu moterys. Liga dažniausiai pasireiškia 65–71-aisiais gyvenimo metais [3, 15]. Jaunesni negu 20 m. asmenys KA serga retai [16]. Minėtina, kad KA ir PLK turi nemažai epidemiologinių panašumų [15].

### ***Etiologija / Patogenezė***

KA dažniausiai siejama su UVA, ultravioletine B (UVB), ultravioletine C (UVC) ir rentgeno spinduliuotėmis, sąlyčiu su cheminėmis medžiagomis (tokiomis kaip derva), imunosupresija, Muir ir Torre bei Ferguson ir Smitho sindromais [11]. KA išprovokuoti gali ir vaistai, pavyzdžiui, BRAF inhibitoriai (vemurafenibas, dabrafenibas), klasikiniai imunosupresantai (kortikosteroidai, azatioprinai), leflunomidai. Kiti KA atsirasti svarbūs veiksniai: genetinė predispozicija – p53 arba H-Ras mutacija, pigmentinė kseroderma, žmogaus papilomos virusas (ŽPV) (9, 11, 13, 16, 18, 24, 25, 33, 37 ir 57 tipai), neseniai įvykusi trauma, chirurgiškai operuota vieta, krioterapija ir fotochemoterapija [15, 17, 18]. 2014 m. duomenimis, mirties atvejų nuo KA nenustatyta [14].

### ***Klinikiniai požymiai***

KA dažniausiai pasireiškia žmonėms, kurių odą paveikia UVA [19]. Dėl minėtos priežasties galimi odos pažeidimai, tokie kaip elastozė, aktininė keratozė, nudegiminės saulės juostos, įvairios odos neoplazmos. KA yra lokalus navikas, supiktybėjantis tik retais atvejais.

### ***Diagnostika***

KA diagnozuojama remiantis trimis kriterijais: 1) savaitėmis ar mėnesiais kliniškai stebimas greitai didėjantis kraterio tipo pažeidimas; 2) nustatoma trijų etapų progresija: proliferacija, stabilizacija ir regresija (jei KA negydoma) [2]; 3) atliekama kokybiško mėginio histopatologija [15]. Diferenciacija nuo PLK paremta histopatologiniais ir citologiniais skirtumais [4].

### ***Gydymas***

Vadinamasis auksinis standartas KA gydyti – visiškas naviko chirurginis pašalinimas, apimant 4 mm šonines ribas. Diagnozei patikslinti reikalingas darinio histologinis tyrimas [8, 9]. Toliau gydant KA, rekomenduojama skirti 5 % 5-fluorouracilo kremą ir dvi (ar daugiau) metotreksato injekcijas, kad neįvyktų remisija. Būtina pacientus stebėti po operacijos. Dėl skiriamos krioterapijos, imikvimodo ar fotodinaminės terapijos KA gali atsinaujinti po 1–36 savaičių [7]. KA pasikartojimas po vietinės terapijos yra 3–5 proc. Minėtina, kad Jungtinėse Amerikos Valstijose KA gydoma kaip piktybinis navikas [14].

### ***Komplikacijos***

*Odos ragas.* Kaip jau minėta, viena iš KA komplikacijų – odos ragas. Dermatologijoje OR apibūdinamas kaip ribotas kūgio formos ryškus hiperkeratozinis pažeidimas, kuriame keratininės masės aukštis siekia bent pusę pažeidimo skersmens [10]. Pirmą kartą odos ragas mokslinėje literatūroje aprašytas 1588 m. Velse, šis darinys diagnozuotas moteriai [20]. OR dažniausiai išsivysto dėl UVA ir UVB, kurių spindulių dažnis yra 180–315 nm [8]. Odos ragas pasižymi formų įvairove ir dydžiu, kuris dažnai varijuoja nuo 2 iki 6 cm, o darinio spalvos skalė – nuo pilkos iki geltonos [21]. OR siejamas su įvairiomis ligomis. Minėtina: aktininė keratozė, paprastoji karpa, seborėjinė keratozė, *in situ* bei invazinė plokščiųjų ląstelių karcinoma, melanoma, piktybinė epitelio hiperplazija, Kapoši sarkoma, retais atvejais – keratoakantoma [10].

OR galima gydyti chirurgiškai ir medikamentiškai, taip pat pasitelkiant lazerinį šalinimą, tačiau vadinamoju auksiniu standartu išlieka chirurginis šalinimas atliekant radikaliąją darinio eksciziją, ištyrus pamatą his-

tologiškai. Esant priešvėžinei ar vėžinei odos stadijai, atliekamas radikalusis darinio šalinimas, dėl papildomo radikalumo šalinant ir aplink esančius sveikus audinius [22]. Be chirurginio gydymo, gražesniai estetiniai vaizdai gauti galima taikyti CO lazerinę terapiją ar naudoti elektrokauterį [23].

*Plokščiųjų ląstelių karcinoma.* Plokščiųjų ląstelių karcinoma (PLK) – tai antras pagal dažnumą odos navikas tarp baltaodžių europiečių. Be to, tai dažniausias plaštakų piktybinis navikas [6]. Dažniausia predispozicija PLK atsirasti – UV spinduliai, kurių šaltinis neretai būna ne tik saulė, bet ir fotochemoterapija. Minėtina, kad ligos išsivystymą skatina imunosupresija, šviesios odos fenotipas (I arba II odos tipas pagal Fitzpatricko skalę), ŽVP (16, 18 ir 31 tipas) [6].

PLK dažniausiai gydoma taikant Mohso chirurgiją, kai, naudojant mikroskopą, pasluoksniui nuimamas navikinis audinys, kol neberandama navikinių ląstelių, taip pat plataus lauko eksizija, elektrodisekacija ir kiuretaža, radioterapija, fotodinaminė ir sisteminė terapijas [6, 24].

Keratoakantomos, odos rago ir plokščiųjų ląstelių esminis prevencinis veiksnys – vengti intensyvios UV spinduliuotės ir naudoti SPF (angl. *Sun Protection Factor*).

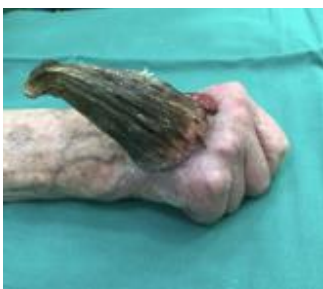### Klinikinis atvejis

Į Respublikinės Vilniaus universitetinės ligoninės Planinės pagalbos skyrių kreipėsi 91-erių metų pacientė dėl dešinės plaštakos odos tumoro – rago, kuris atsirado 2018 m. rugsėjo mėn. Iš gyvenimo anamnezės žinoma, kad pacientė gyvena slaugos namuose, nekontaktiška. Odos ragas šalintas tris kartus, tačiau nuolat recidyvuodavo. Pacientė paskutinį kartą operuota 2020 m. rugpjūčio mėn., tačiau darinys vėl recidyvavo. Odos ragas atsinaujino ketvirtą kartą. Pacientė konsultuota plastinės rekonstrukcinės chirurgijos gydytojo. Indikuotas operacinis gydymas – darinio pašalinimas ir odos plastika. Pacientė hospitalizuota į Plastinės ir rekonstrukcinės chirurgijos skyrių operacinio gydymo.

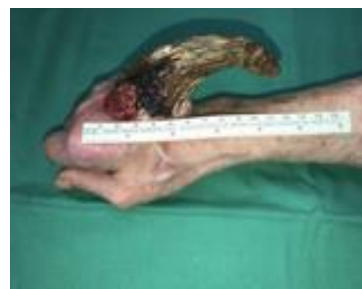Atlikus pacientės apžiūrą, nustatytas 10 cm ilgio ir 6,5 cm pločio odos ragas dešinės plaštakos nugariniame paviršiuje (1–3 pav.). Rago pagrinde – lokali uždegiminė reakcija, matyti infiltruoti, šlapiuojantys, sekretuojantys audiniai. Aplinkinių audinių didesnių pakitimų nenustatyta.

2021 m. birželio 1 d., taikant regioninę nejautrą, atlikta naviko šalinimo operacija ir viso storio odos transplantacija (4–5 pav.). Darinys ekscizuotas, pašalintas iki sveikų audinių. Defektui padengti iš dilbio paimtas 4x5 cm viso storio odos lopas. Odos transplantas persodintas į recipientinę vietą. Po operacijos pacientė gydyta antikoagulantais, analgetikais. Atlikus histopatologinį tyrimą, rago apačioje rastas 2,2x1,5x0,5 cm rusvas plokštelės pavidalo židiny, matomas 0,3 cm iki rezekcijos krašto. Galutinė patologijos išvada – keratoakantoma, esant odos ragui ir plokščialąstelinės karcinomos židiniui G3, pT2 R0. Viename darinio šone pastebėta infiltratyviai auganti plokščiųjų ląstelių karcinoma, plintanti giliai į dermą.

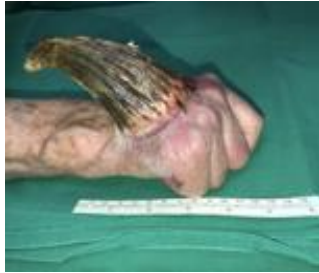Išvada – darinys pašalintas radikaliai. Pooperacinis periodas sklandus, žaizda švari, nešlapiuoja. Pacientei atvykus kontrolinės konsultacijos po operacijos, matyti prigijusi oda, pastebimas nežymus randas (7 pav.).



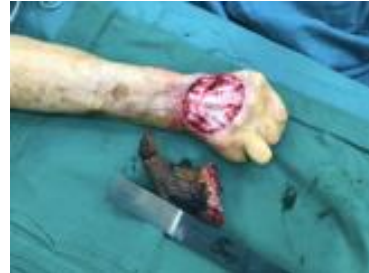1 pav. Dešinės rankos plaštaka prieš operaciją (keratoakantoma ir odos ragas)



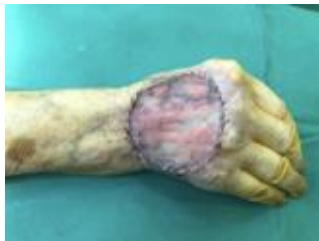2 pav. Dešinės rankos plaštaka prieš operaciją (keratoakantoma ir odos ragas)



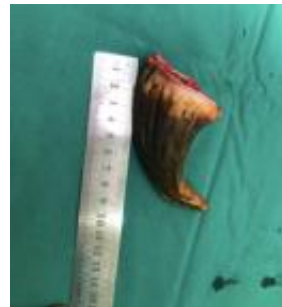
**3 pav.** Dešinės rankos plaštaka prieš operaciją (keratoakantoma ir odos ragas)



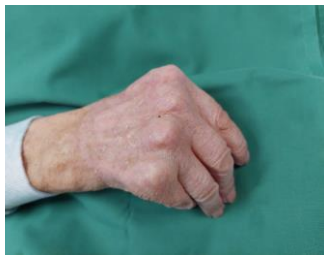**4 pav.** Dešinės rankos plaštaka, pašalinus odos ragą ir keratoakantomą iki nepažeistų audinių



**5 pav.** Dešinės rankos plaštaka, pašalinus odos ragą ir keratoakantomą iki nepažeistų audinių



**6 pav.** Pašalintas odos ragas



**7 pav.** Dešinės rankos plaštaka, pacienti atvykus kontrolinės konsultacijos po 3 mėn.

## Literatūra

1. Kossard S. Keratoacanthoma, committed stem cells and neoplastic aberrant infundibulogenesis integral to formulating a conceptual model for an infundibulocystic pathway to squamous cell carcinoma. *J Cutan Pathol* 2021; 48: 184–191.
2. Duncan KO, Leffell DJ. Epithelial precancerous lesions. In: Freedberg IM, Eisen AZ, Wolff K, Austen KF, Goldsmith LA, Katz SI. *Fitzpatrick's Dermatology in General Medicine*. 6th ed. New York: McGraw Hill, 2003, p. 719–721.
3. Schwartz RA. Keratoacanthoma. *J Am Acad Dermatol* 1994; 30(1): 1–19.
4. Tisack A, Fotouhi A, Fidai C, Friedman BJ, Ozog D, Veenstra J. A clinical and biological review of keratoacanthoma. *British Journal of Dermatology* 2021; 185: 487–498.
5. Sullivan JJ. Keratoacanthoma: the Australian experience. *Australas J Dermatol* 1997; 38(1): S36–39.
6. Kallini JR, Hamed N, Khachemoune A. Squamous cell carcinoma of the skin: Epidemiology, classification, management, and novel trends. *Int J Dermatol* 2015; 54: 130–140.
7. Strumia R. Keratoacanthoma. In: *Dermatological Cryosurgery and Cryotherapy*. StatPearls Publishing, 2016, p. 685–687.
8. Copcu E, Sivrioglu N, Culhaci N. Cutaneous horns: Are these lesions as innocent as they seem to be? *World J Surg Oncol* 2004; 2: 18.
9. Mantese SADO, Diogo PM, Rocha A, Berbert ALCV, Ferreira AKM, Ferreira TC. Corno cutâneo: Estudo histopatológico retrospectivo de 222 casos. *An Bras Dermatol* 2010; 85(2): 157–163.
10. Yang JH, Kim DH, Lee JS, Cho MK, Lee SH, Lee SY, Cho HD. A case of cutaneous horn originating from keratoacanthoma. *Ann Dermatol* 2011; 23(1): 89–91.

11. Schwartz RA. Keratoacanthoma: A Clinico-Pathologic Enigma. *Dermatologic Surg* 2004; 30(S2): 326–333.
12. Miedziński F. Keratoacanthoma as a pathogenetic and clinico-histological problem, its 40th anniversary. *Postepy Dermatol (Poznan)* 1990; 7: 61–70.
13. Goldberg LH, Silapunt S, Beyrau KK, Peterson SR, Friedman PM, Alam M. Keratoacanthoma as a postoperative complication of skin cancer excision. *J Am Acad Dermatol* 2004; 50(5): 753–758.
14. Savage JA, Maize JC. Keratoacanthoma clinical behavior: A systematic review. *Am J Dermatopathol* 2014; 36(5): 422–429.
15. Kwiek B, Schwartz RA. Keratoacanthoma (KA): An update and review. *J Am Acad Dermatol* 2016; 74: 1220–1233.
16. Buescher L, DeSpain JD, Diaz-Arias AA, Roller JA. Keratoacanthoma Arising in an Organoid Nevus During Childhood: Case Report and Literature Review. *Pediatr Dermatol* 1991; 8(2): 117–119.
17. Lu S, Syrjänen K, Havu VK, Syrjänen S. Known HPV types have no association with keratoacanthomas. *Arch Dermatol Res* 1996; 288(3): 129–132.
18. Kulkarni RP, Plaisier S, Ra SH, Li X, Lee DJ, Hillman JD, Binder SW. Genetic profiling of BRAF inhibitor-induced keratoacanthomas reveals no induction of MAP kinase pathway expression. *J Invest Dermatol* 2013; 133: 830–833.
19. Kingman J. Keratoacanthoma. A clinical study. *Arch Dermatol* 1984; 120(6): 736–740.
20. Bondeson J. Everard Home, John Hunter, and cutaneous horns: A historical review. *Am J Dermatopathol* 2001; 23(4): 362–369.
21. Haddad CJ, Haddad-Lacle JEM. Cutaneous horn: Get to the bottom of it. *BMJ Case Rep* 2014.
22. Fernandes NF, Sinha S, Lambert WC, Schwartz RA. Cutaneous horn: a potentially malignant entity. *Acta Dermatovenerol Alp Pannonica Adriat* 2009; 18(4): 189–193.
23. Park H, Kim W, Kim H, Yeo H. Cutaneous Horn in Premalignant and Malignant Conditions. *Arch Craniofacial Surg* 2016; 17(1): 25.
24. Mull JL, Phelan PS, Mull AB, Russell AJ, Hurst EA, Council ML. Squamous cell carcinoma of the hand: A retrospective study in immunosuppressed and immunocompetent individuals. *Dermatologic Surg* 2020; 46(8): 1014–1020.