

# Tulžies akmenų sukeltas mechaninis žarnų nepraeinamumas: retrospektyvioji 14 ligos atvejų analizė ir klinikinis atvejis

## Gallstone ileus: retrospective review of 14 cases and case report

Žygimantas Juodeikis, Juozas Stanaitis, Algimantas Stašinskas

*Vilniaus universiteto Gastroenterologijos, nefrourologijos ir chirurgijos klinika, Bendrosios chirurgijos centras, Respublikinė Vilniaus universitetinė ligoninė, Šiltnamių g. 29, LT-04130 Vilnius*

*El. paštas zjuodeikis@yahoo.com*

*Vilnius University, Clinic of Gastroenterology, Nephrourology and Surgery, Republican Vilnius University Hospital, Šiltnamių Str. 29, LT-04130 Vilnius, Lithuania*

*E-mail: paštas zjuodeikis@yahoo.com*

---

### Tikslas

Pateikti mūsų gydymo patirtį ir palyginti šios patologijos gydymo rezultatus su užsienio autorių duomenimis.

### Ligoniai ir metodai

Atlikome 14 ligonių, 1992–2011 m. sirgusių mechaniniu žarnų nepraeinamumu dėl tulžies akmenų, retrospektyviąją analizę.

### Rezultatai

Išanalizuoti 14 ligonių duomenys. Visi ligoniai buvo vyresni nei 70 metų (nuo 71 iki 88 metų), amžiaus vidurkis 76,9 metų. Vyrų ir moterų santykis buvo atitinkamai 3:11. Visi ligoniai buvo hospitalizuoti dėl ūminio žarnų nepraeinamumo ir skubiai operuoti. Operacijos metu dažniausiai nustatyta obstrukcijos vieta buvo klubinėje žarnoje ir tuščiojoje žarnoje, rečiau – dvylikapirštėje žarnoje. Septyniems ligoniams operacijos apimtis apsiribojo enterolitotomija, trims buvo atlikta enterolitotomija ir cholecistektomija, vienam ligoniui atlikta plonosios žarnos rezekcija, dviem ligoniams pavyko konkrementą mechaniškai nustumti į storąją žarną. Vienu atveju dėl Bouveret sindromo atlikta cholecistektomija ir Finney piloroplastika. Pooperaciniu laikotarpiu du ligoniai mirė, trims pasireiškė komplikacijų.

### Išvados

Tulžies akmenų sukeltas žarnų nepraeinamumas yra reta, dideliu mirtingumu pasižymėti patologija, dažniausiai pasitaikanti senyvo amžiaus ligoniams. Enterolitotomija yra saugesnis, mažesnį mirtingumą lemiantis gydymo metodas nei enterolitotomija su cholecistektomija.

**Reikšminiai žodžiai:** žarnų nepraeinamumas, enterolitotomija, Bouveret sindromas.

---

### Objective

The objective of this study was to present the results of our treatment of gallstone ileus and to compare them with the results reported by other authors.

## Patients and methods

A retrospective study with the revision of clinical stories of patients diagnosed with gallstone ileus between 1991 and 2011 was performed.

## Results

Analysis of data on 14 patients was performed. All of the patients were older than 70 years (median, 76.9). The men-to-women ratio was 3 : 11. All patients were admitted with small bowel obstruction symptoms and operated on rapidly. The most common obstruction location was the ileum and the jejunum, and a less frequent location was the duodenum. Enterolithotomy was performed in 7 cases, cholecystectomy and enterolithotomy in 3 cases. There was a single case when small bowel resection was necessary. Concrements were successfully mechanically pushed into the colon in 2 cases. In one case, the Finney pyloroplasty and cholecystectomy were performed. Postoperatively, 2 patients died. Postoperative complications were observed in 3 cases.

## Conclusions

Gallstone ileus is a rare and highly lethal pathology which mostly occurs in the elderly. Enterolithotomy with cholecystectomy is related to a higher mortality rate than enterolithotomy alone.

**Key words:** gallstone ileus, enterolithotomy, Bouveret syndrome

## Įvadas

Mechaninį žarnų nepraeinamumą dėl tulžies akmenų pirmą kartą aprašė Thomas Bartolinis 1654 m. Tai virškinamojo trakto obstrukcija, kai žarnos spindžio kliūtis yra tulžies akmenys. Bouveret sindromas pirmą kartą aprašytas 1896 m. Tai skrandžio turinio slinkimo sutrikimas, kurio priežastis yra tulžies akmuo, patekęs į dvylikapirštę žarną per biliogastrinę ar bilioduodeninę fistulę.

Mechaninis žarnų nepraeinamumas dėl tulžies akmenų yra reta tulžies pūslės akmenligės sukelta komplikacija, kuri sudaro apie 1–4 proc. visų mechaninio plonųjų žarnų nepraeinamumo priežasčių [1–5]. Dažniausiai ši patologija pasitaiko senyvo amžiaus žmonėms. Iki šiol nėra vienos nuomonės dėl šios ligos chirurginio gydymo taktikos. Tradiciškai ji buvo gydoma atliekant enterotomiją ir konkremento ekstrakciją (enterolitotomiją), nors kai kurie autoriai siūlo vienu etapu šalinti ir biliointerinę fistulę. Nepaisant pagerėjusios diagnostikos ir gydymo metodų, pooperacinis mirtingumas išlieka didelis – nuo 12 iki 18 proc. Tokiam mirtingumui daro įtaką senyvas ligonių amžius, gretutinės ligos, vėlyva hospitalizacija ir diagnostika [2–9].

Darbo tikslas – pateikti mūsų gydymo patirtį ir palyginti šios patologijos gydymo rezultatus su užsienio autorių duomenimis. Remdamiesi mūsų atlikto gydymo patirtimi, galime teigti, kad enterolitotomija yra saugus, mažesnį mirtingumą lemiantis gydymo metodas.

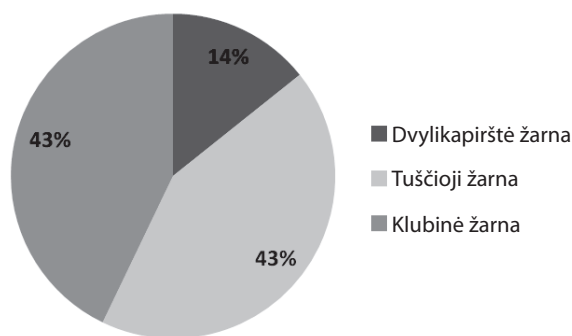
## Ligoniai ir metodai

Atlikome 14 ligonių, 1992–2011 m. sirgusių mechaniniu žarnų nepraeinamumu dėl tulžies akmenų, retrospektyviąją analizę. Duomenys buvo rinkti Respublikinėje Vilniaus universitetinėje ligoninėje, Vilniaus miesto universitetinėje ligoninėje ir Vilniaus universitetinėje ligoninėje Santariškių klinikos.

Išanalizuoti 14 ligonių ligos istorijų duomenys. Visi ligoniai buvo geriatrinio amžiaus – nuo 71 iki 88 metų, amžiaus vidurkis – 76,9 m. (1 lentelė). Vyrų ir moterų santykis buvo atitinkamai 3:11. Visi ligoniai paguldyti į ligoninę dėl ūminio žarnų nepraeinamumo ir skubiai operuoti.

## Rezultatai

Tik vienu mūsų tirtu atveju pavyko tiksliai diagnozuoti nepraeinamumo priežastį iki operacijos. Kitais atvejais mechaninio žarnų nepraeinamumo diagnozė buvo grindžiama klinicine simptomatika ir rentgenologinio tyrimo duomenimis. Visi 14 ligonių buvo operuoti. Operacijos metu dažniausiai nustatyta obstrukcijos vieta buvo klubinėje žarnoje ir tuščiojoje žarnoje, rečiau – dvylikapirštėje žarnoje (1 pav.). Septyniems ligoniams (50 proc.) atlikta enterolitotomija, dviem ligoniams (14 proc.) operacijos metu ileocekalinio vožtuvo srityje esančius akmenis pavyko mechaniškai nustumti į gaubtinę žarną. Dėl segmentinės žarnos nekrozės vienam



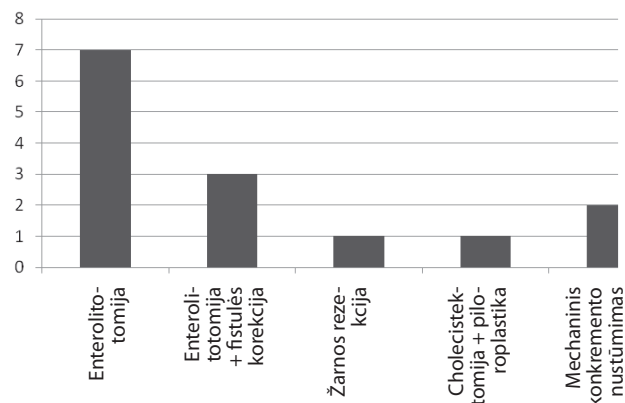
1 pav. Obstrukcijos lokalizacija

ligoniui (7 proc.) teko atlikti plonosios žarnos rezekciją. Trimis atvejais (proc.) atlikta enterolitotomija ir cholecistektomija. Vienu atveju (7 proc.) dėl Bouveret sindromo atlikta cholecistektomija ir Finney piloroplastika (2 pav.). Poperaciniu laikotarpiu trijų ligonių (21 proc.) būklė komplikavosi: vienam ligoniui pasireiškė pneumonija, antram – cistitas, trečiam – operacinės žaizdos supūliavimas. Du ligoniai (14 proc.) po operacijos mirė: vienam buvo atlikta enterolitotomija ir cholecistektomija, kitam – žarnos rezekcija.

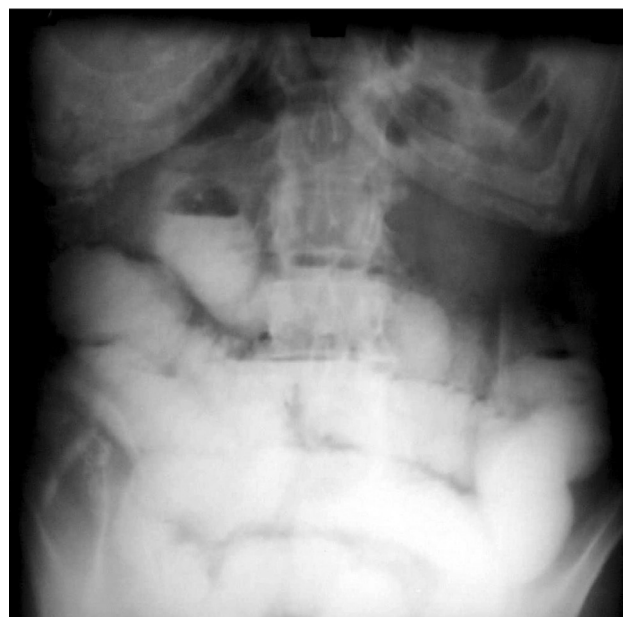### Klinikinis atvejis

Ligonė, 72 metų moteris, paguldyta į Vilniaus greitosios pagalbos universitetinę ligoninę dėl tris dienas trunkančio priepuolinio pilvo skausmo, pūtimo, pykinimo, vėmimo, dujų ir išmatų susilaikymo. Anamnezės duomenimis, ligonė anksčiau buvo konservatyviai gydyta dėl kalkulinio cholecistito, apie 30 metų sutrikęs širdies ritmas, daug metų serga pirmine arterine hipertenzija ir dvylikapirštės žarnos opalige. Prieš 30 metų atlikta apendektomija.

Klinikinio tyrimo metu pilvas skausmingas visame plote, išsipūtęs, su raumenų tempimo reiškiniais, žarnyno peristaltika sustiprėjusi. Atlikus bendrą kraujo tyrimą, nustatyta ryški leukocitozė –  $13 \times 10^9/l$ , Hgb – 133 g/l, Hct – 45 proc., PLT –  $491 \times 10^9/l$ . Biocheminio kraujo tyrimo duomenys: gliukozės koncentracija kraujyje – 3,3 mmol/l,  $Na^+$  – 140 mmol/l,  $K^+$  – 3,6 mmol/l,  $Ca^{++}$  – 1,24 mmol/l. Pilvo apžvalginėje rentgenogramoje buvo matomi plonosios žarnos nepraeinamumo požymiai (3 pav.). Ligonė pradėta gydyti konservatyviai



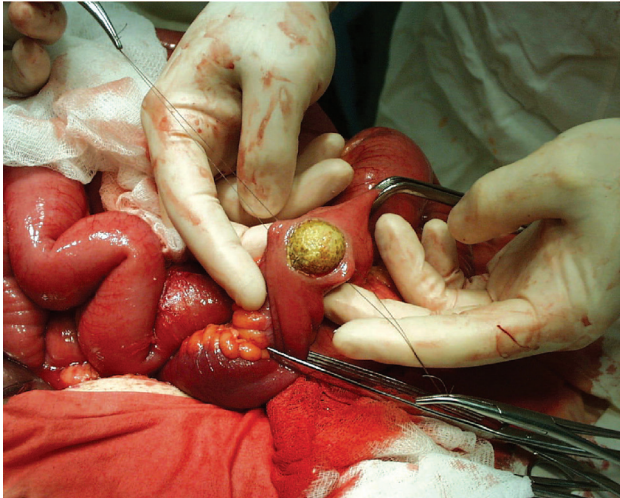
2 pav. Operacijos



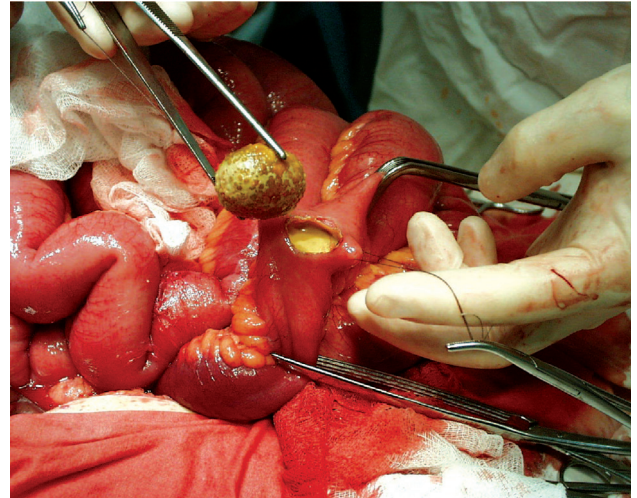
3 pav. Pilvo apžvalginė rentgenograma. Tulžies akmenų sukeltas plonosios žarnos nepraeinamumas

klizmavimu, lašinėmis infuzijomis, įkištas nazogastrinis zondas. Žarnų nepraeinamumo reiškiniams paūmėjus, trečią hospitalizacijos dieną ligonė operuota.

Atlikta vidurinė vidurinė laparotomija, plonoji žarna buvo išsipūtusi per visą ilgį. Po kepenimis, tulžies pūslės srityje, buvočiuopiamas nepaslankus infiltratas. Nustatyta nepraeinamumo priežastis – visą plonosios žarnos spindį užkemšantis  $3 \times 2 \times 2$  cm dydžio konkretas ileocekalinio kampo projekcijoje. Atlikta enterotomi-



4 pav. Tulžies akmuo enterotomijos metu



5 pav. Pašalinta kliūtis, sukėlusį plonųjų žarnų nepraeinamumą

ja, konkretas pašalintas (4, 5 pav.). Pooperaciniu laikotarpiu supūliavo operacinė žaizda. Baigiant valytis operacinei žaizdai, 25-ą hospitalizacijos dieną ligonė išrašyta gydytis ambulatoriškai.

### Diskusija

Mechaninis žarnų nepraeinamumas dėl tulžies akmenų yra reta tulžies pūslės akmenligės sukelta komplikacija, sudaranti 1–4 proc. visų mechaninio plonosios žarnos nepraeinamumo priežasčių. Šia liga sergančių vyresnių nei 65 metų ligonių dažnis siekia 25 proc. [3, 4, 7, 9–13]. Mechaninio žarnų nepraeinamumo dėl tulžies akmenų patologijos retumas riboja perspektyviųjų tyrimų galimybę, todėl dauguma šią temą nagrinėjančių darbų yra retrospektyvieji [1]. Dažniausiai ši patologija pasitaiko senyvo amžiaus žmonėms, sergantiems daugeliu gretutinių ligų. Ligonų amžius literatūros šaltiniuose įvairuoja tarp 65 ir 75 metų [14]. Autorių duomenimis, moterų ir vyrų sergamumo santykis svyruoja nuo 3:1 iki 16:1 [3, 11, 15]. Mūsų tirta ligonių grupė buvo nedaug vyresnė (76,9 metų), o lyčių santykis (3:11) atitiko literatūros duomenis.

Patogenetiškai mechaninį žarnų nepraeinamumą dėl tulžies akmenų sukelia kelių veiksnių sąveika: persistuojantis cholecistitas, sąaugų susidarymas tarp tulžies pūslės ir žarnos, bilioenterinės fistulės susidarymas ir konkretamento įsmukimas į žarnos spindį [5, 16]. Literatūros duomenimis, dažniausiai susidaro cholecistoduodeninės

fistulės (70–90 proc.), tačiau aprašomos ir cholecistokolinės, cholecistogastrinės ir choledochoduodeninės fistulės [7, 12, 13, 16]. Konkrementų dydį tyrimų autoriai nurodo nuo 2 cm iki 10 cm [12]. Dažniausia obstrukcijos vieta yra klubinė žarna – 60,5 proc., retesnė – tuščioji žarna – 16,1 proc., skrandis – 14,2 proc., storoji žarna – 4,1 proc. ir dvylikapirštė žarna – 3,5 proc. [3]. Dauginiai ektopiniai tulžies akmenys randami maždaug 16 proc. ligonių [4]. Mūsų duomenimis, obstrukcijos vieta vienodai dažnai pasitaikė tiek klubinėje (43 proc.), tiek tuščiojoje žarnoje (43 proc.), rečiau dvylikapirštėje žarnoje (14 proc.), o rastų konkretmentų dydis svyravo nuo 2,5 cm iki 5 cm.

Mechaninis žarnų nepraeinamumas dėl tulžies akmenų pasireiškia nespecifiniais klinikiniais simptomais. Daugiau nei trečdalis ligonių anamnezė nerodė buvus tulžies akmenligės simptomų [2, 4, 13–15, 17]. Dažniausiai ligonius vargino intermituojantys žarnyno nepraeinamumo reiškiniai. Literatūroje tai vadinama akrobatiniu fenomenu, kai tulžies akmenys slinkdami žarnynu retkarčiais įstringa ir užkemša spindį, sukeldami žarnų nepraeinamumą [1, 3, 4, 9]. Laboratorinė diagnostika mažai informatyvi, daliai ligonių dėl obstrukcijos gali būti padidėjusi bilirubino koncentracija kraujyje [2, 18].

Pirmo pasirinkimo tyrimas, esant žarnų nepraeinamumo klinikiniams požymiams, yra pilvo apžvalginė rentgenograma. Šio tyrimo jautrumas, nustatant me-



chaninį žarnų nepraeinamumą dėl tulžies akmenų, svyruoja tarp 40–70 proc. [13]. Būdingus radiologinius mechaninio žarnų nepraeinamumo dėl tulžies akmenų požymius sudaro Rigler triada: plonosios žarnos obstrukcija, pneumobilija ir migruojantis konkretas, atlikus pakartotinį radiologinį tyrimą [3,5]. Manoma, kad bent dviejų iš trijų triados požymių nustatymas yra jautrus ir patognomiškas metodas šiai patologijai diagnozuoti [15]. Tačiau žinoma, kad klasikinė triada būdinga mažiau nei 30 proc. ligonių [10, 13, 19]. Pilvo organų ultragarsinis tyrimas yra jautresnis metodas šiai patologijai nustatyti, jautrumas siekia 74 proc. [13]. Pilvo kompiuterinės tomografijos jautrumas ir specifiskumas nustatant mechaninį žarnų nepraeinamumą dėl tulžies akmenų atitinkamai yra 93 proc. ir 100 proc. [13]. Kompiuterinės tomografijos diagnostikos kriterijai nustatant mechaninį žarnų nepraeinamumą dėl tulžies akmenų yra plonosios žarnos obstrukcijos požymiai, ektopinis konkretas ir matomi tulžies pūslės pakitimai [13]. Tačiau, kad ir kokius jautrius ir modernius diagnostikos metodus turėtume, tiksli priešoperacinė diagnozė yra nustatoma nuo 31 iki 73 proc. ligonių [6]. Apie 50 proc. ligonių tiksli diagnozė paaiškėja tik atlikus laparotomiją [2]. Visiems mūsų gydytiems ligoniams buvo atliktos apžvalginės pilvo rentgenogramos, dviem ligoniams – kompiuterinė tomografija. Tiksli priešoperacinė diagnozė nustatyta tik vienam (7 proc.) ligoniui.

Apie 7 proc. ligonių konkretas savaime pašalinama, tačiau daugumai ligonių reikia atlikti chirurginę intervenciją [1, 20]. Tradiciškai mechaninio žarnų nepraeinamumo dėl tulžies akmenų patologija buvo gydoma atliekant enterotomiją ir konkretas ekstrakcija. Nėra vienodos nuomonės dėl to, ar reikėtų vienu etapu atlikti ir bilioenterinės fistulės korekciją su cholecistektomija. Kai kurie autoriai siūlo vieno etapo operaciją, kurios metu atliekama enterolitotomija ir fistulės korekcija, enterolitotomiją atliekant tik nestabilios būklės ligoniams. Dauguma autorių kaip pirmo pasirinkimo gydymo metodą siūlo atlikti tik enterolitotomiją, o antru etapu operuoti tik simptominius ligonius [1]. Retrospektyvieji tyrimai parodė, kad mažesnis ligonių mirtingumas yra atlikus tik enterotomiją (11,7 proc.) nei vieno etapo operaciją šalinant bilioenterinę fistulę (16,9 proc.) [1, 3, 6, 9]. Kai kurie autoriai siūlo vieno etapo operaciją atlikti mažos rizikos ligoniams, tačiau

šią rekomendaciją patvirtinačių klinikinių radomizuotų tyrimų nėra. Mūsų gydytų ligonių grupėje visi 7 ligoniai, kuriems buvo atlikta enterolitotomija, išgyveno, o iš dviejų ligonių, kuriems buvo atlikta enterolitotomija ir cholecistektomija, vienas mirė.

Pastaruojų metu metu literatūroje aprašoma vis daugiau šios patologijos gydymo atvejų naudojant laparoskopinę operavimo techniką. Autorių teigimu, laparoskopiskai galima nuosekliai apžiūrėti visą plonąją žarną ir atlikti enterolitotomiją arba mechaniškai nustumti konkretą į storąją žarną. Laparoskopinė operavimo technika sumažina operacinę traumą, gulėjimo ligoninėje trukmę ir ligonių mirtingumą. Dėl šių pranašumų dalis autorių laparoskopiją rekomenduoja kaip pirmo pasirinkimo gydymo metodą [1, 8]. Sąlyginės laparoskopinio gydymo kontraindikacijos yra labai išsipūtęs žarnynas ir praeityje darytos laparotomijos [1]. Laparoskopinis žarnyno nepraeinamumo gydymo metodas kai kurių autorių kritikuojamas dėl palyginti didelio konversijų dažnio (14–45 proc.) [8].

Literatūroje pateikiami pavieniai sėkmingo endoskopinio gydymo atvejai, tačiau šis gydymo metodas gali būti taikomas tik tais atvejais, kai konkretas yra skrandyje, dvylikapirštėje arba storąjoje žarnoje. Aprašomi pavieniai litotripsijos atvejai [21, 22]. Konservatyvi gydymo taktika siūloma tais atvejais, kai radiologiškai nustatomo konkretas dydis nesiekia 2 cm, nes yra didelė konkretas savaiminio pašalinimo tikimybė [12].

Nors enterolitotomija yra techniškai paprastesnė ir greitesnė operacija, kurios mirtingumas gerokai mažesnis nei po enterolitotomijos su cholecistektomija, vis dėlto dalį ligonių (10 proc.) pooperaciniu laikotarpiu tenka pakartotinai operuoti dėl tulžies takų patologijos klinikinio pasireiškimo [1, 4, 9]. Retesnė komplikacija (4–6 proc.) yra pakartotinis žarnų nepraeinamumas. Dalį žarnų nepraeinamumo atvejų sukelia naujai susiformavę konkretas, dalį – dar prieš operaciją migruojantys [3, 4, 9]. Literatūros duomenimis, operacinių žaizdų supūliavimas – dažniausia pooperacinė komplikacija, kuri pasitaiko iki 32 proc. ligonių [3, 9]. Mūsų ligonių grupėje pūlingų komplikacijų buvo tik vienam (7 proc.) ligoniui. Ligonų mirtingumas svyruoja nuo 8 proc. iki 18 proc. [7, 8, 12]. Mūsų tiriamų ligonių grupėje du ligoniai (14 proc.) mirė.

## Išvados

1. Tulžies akmenų sukeltas žarnų nepraeinamumas yra reta, didelio mirtingumo patologija, dažniausiai pasitaikanti senyvo amžiaus ligoniams.
2. Enterolitotomija yra saugesnis, mažesnę mirtingumą lemiantis gydymo metodas nei enterolitotomija su cholecistektomija.

## LITERATŪRA

1. Ramos DM, José JMD, Sos JE, Coronel GP, Sánchez MA, Sanchis JLS. Gallstone ileus: management options and results on a series of 40 patients. *Revista Espanola de enfermedades digestivas* 2009; 101(2): 117–124.
2. Jen-Wei Chou, Chang-Hu Hsu, Kuan-Fu Liao, Hsueh-Chou Lai, Ken-Sheng Cheng, Cheng-Yuan Peng, Mei-Due Yang, Yung-Fang Chen. Gallstone ileus: Report of two cases and review of the literature. *World J Gastroenterol* 2007 February 28; 13(8): 1295–1298.
3. Soto DJ, Evan SJ, Kavac MS. Laparoscopic Management of Gallstone Ileus. *JLS* 2001; 5: 279–285;
4. Behrens C, Tamson B. Laparoscopic Management of Multiple Gallstone Ileus. *Surg Laparosc Endosc Percutan Tech* 2010; 20: 64–65.
5. Papavramidis TS, et al. Gallstone Obstructive Ileus 3 Years Post-cholecystectomy to a Patient with an Old Ileoileal Anastomosis. *J Korean Med Sci* 2009; 24: 1216–9.
6. Tan YM, Wong WK, Ooi LLPJ. A comparison of two surgical strategies for emergency treatment of gallstone ileus. *Singapore Med J*. 2004; 45–2.
7. Masannat YA, Caplin S, Brown T. A rare complication of a common disease: Bouveret syndrome, a case report. *World J Gastroenterol* 2006; 28: 12–16.
8. Ower A, Low J, Ammori BJ. Laparoscopic Enterolithotomy for Gallstone Ileus. *Surg Laparosc Endosc Percutan Tech* 2008; 18: 450–452.
9. Stašinskas A., Stanaitis J. Tulžies akmenų sukeltas plonosios žarnos nepraeinamumas. *Lietuvos chirurgija* 2009; 7(3–4): 85–89.
10. Sica GS, Sileri P, Gaspari AL. Laparoscopic Treatment of Bouveret's Syndrome Presenting as Acute Pancreatitis. *JLS* 2005; 9: 472–475.
11. Lassandro F, Romano S, Ragozzino A, Rossi G, Valente T, Ferrara I, Romano L, Grassi R. Role of Helical CT in Diagnosis of Gallstone Ileus and Related Conditions. *AJR* 2005; 185: 1159–1165.
12. Nakao A, Okamoto Y, Sunami M, Fujita T, Tsuji T. The oldest patient with gallstone ileus: Report of a case and review of 176 cases in Japan. *Kurume Medical Journal* 2008; 55: 29–33.
13. Chih-Yung Yu, Chang-Chyi Lin, Rong-Yaun Shyu, Chung-Bao Hsieh, Hurng-Sheng Wu, Yeu-Sheng Tyan, Jen-I Hwang, Chang-Hsien Liou, Wei-Chou Chang, Cheng-Yu Chen. Value of CT in the diagnosis and management of gallstone ileus. *World J Gastroenterol* 2005; 11(14): 2142–2147.
14. Arioli D, Venturini I, Masetti M, Romagnoli E, Scarcelli A, Ballesini P, Borghi A, Barberini A, Spina V, De Santis M, Di Benedetto F, Gerunda GE, Zeneroli ML. Intermittent gastric outlet obstruction due to a gallstone migrated through a cholecysto-gastric fistula: A new variant of Bouveret's syndrome. *World J Gastroenterol* 2008; 7: 14–1.
15. Riaz N, Khan MR, Tayeb M. Gallstone ileus: retrospective review of a single centre's experience using two surgical procedures. *Singapore Med J* 2008; 49(8): 624.
16. Duzgun AP, Ozmen MM, Ozer MV, Coskun F. Internal biliary fistula due to cholelithiasis: A single-centre experience. *World J Gastroenterol* 2007 September 14; 13(34): 4606–4609.
17. Gencosmanoglu R, Inceoglu R, Baysal C, Akansel S, Tozun N. Bouveret's syndrome complicated by a distal gallstone Ileus. *World J Gastroenterol* 2003; 9: 12.
18. Ji Jian-song, Zhang Si-zheng, Shao Chu-xiao, Zhao Zhong-wei, Wang Zu-fei, LÜ Gui-jian, Xu Min, Tu Jian-fei and LU Chen-ying. Imaging diagnosis of two unusual forms of gallstone ileus. *Chin Med J* 2007; 120: 938–940.
19. Reimann AJ, Yeh BM, Breiman RS, Joe BN, Qayyum A, and Coakley FV. Atypical Cases of Gallstone Ileus Evaluated With Multidetector Computed Tomography. *J Comput Assist Tomogr* 2004; 28: 523–527.
20. Osman N, Subar D, Loh MY, Goscinski A. Gallstone Ileus of the Sigmoid Colon: An Unusual Cause of Large-Bowel Obstruction. *HPB Surgery* 2010; 10: 1155.
21. Zielinski MD, Ferreira LE, Baron TH. Successful endoscopic treatment of colonic gallstone ileus using electrohydraulic lithotripsy. *World J Gastroenterol* 2010 March 28; 16(12): 1533–1536.
22. Alsolaiman MA, et al. Bouveret's syndrome complicated by distal gallstone ileus after laser lithotripsy using Holmium: YAG laser. *BMC Gastroenterology* 2002; 2: 15.